

**Челюстно-лицевая хирургия  
и хирургическая  
стоматология: в 2 книгах.  
Книга 2: учебник**

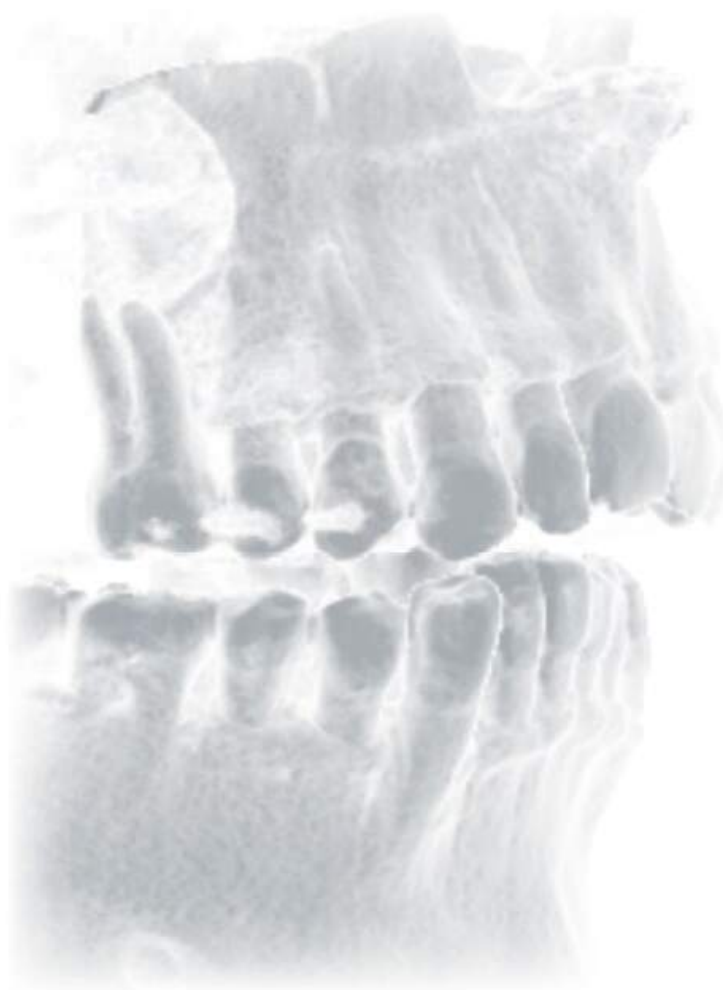С учётом современных сведений рассмотрены заболевания височно-нижнечелюстных суставов. Изложены особенности клинического проявления заболеваний нервов, проведена дифференциальная диагностика, рассмотрены методы их лечения в зависимости от этиологического фактора и выраженности клинической симптоматики. Особое внимание уделено этиологии, патогенезу, клинической картине и лечению неопухолевых заболеваний слюнных желёз. Подробно описана клиническая картина доброкачественных и злокачественных опухолей больших и малых слюнных желёз, хирургические методы их лечения, а также послеоперационные осложнения и их профилактика. В учебнике на современном уровне и всеобъемлюще представлены главы, посвящённые опухолеподобным образованиям мягких тканей лица и шеи, а также костей лицевого отдела черепа. Рассмотрены доброкачественные и злокачественные опухоли челюстно-лицевой области и шеи, пороки развития кожи, а также предраковые заболевания слизистой оболочки полости рта, красной каймы губ и кожи лица. Уделено внимание этиологии и патогенезу, особенностям клинического течения и лечения врождённого несращения верхней губы и нёба. Описаны послеоперационные деформации, возникающие при лечении врождённого уродства лица. Изложены принципы планирования и проведения восстановительных операций на лице при дефекте и деформации, а также костно-пластических операций. Особое внимание уделено хирургическим методам дентальной имплантации. Одна из глав посвящена эстетической хирургии, в которой представлены оперативные вмешательства при возрастных изменениях кожи лица и шеи, деформации носа и ушных раковин. Подробно описана история развития челюстно-лицевой хирургии и хирургической стоматологии в Украине. Издание содержит около 650 схем и рисунков, таблицы. Дополнено тестами для контроля уровня знаний. Для студентов стоматологических факультетов медицинских заведений высшего образования Украины, врачей-интернов, врачей-стоматологов, курсантов и врачей смежных специальностей.

**А.А. ТИМОФЕЕВ**

# ЧЕЛЮСТНО-ЛИЦЕВАЯ ХИРУРГИЯ И ХИРУРГИЧЕСКАЯ СТОМАТОЛОГИЯ

**УЧЕБНИК**

В 2 КНИГАХ • КНИГА **2**



УТВЕРЖДЕНО

Министерством образования  
и науки Украины в качестве  
учебника для студентов  
медицинских вузов,  
врачей-интернов и слушателей  
академий последипломного  
образования

Киев  
ВСИ «Медицина»  
2022

УДК [616.716–089+616.314–089.1] (076)

ББК 56.6я73

T41

*Утверждено Министерством образования и науки Украины  
№ 070247 от 26.02.2017 г.*

**Рецензенты:**

*А. Г. Гулюк*, заведующий кафедрой хирургической стоматологии Одесского национального медицинского университета, доктор медицинских наук, профессор;

*И. Г. Лесовая*, заведующая кафедрой хирургической стоматологии, челюстно-лицевой хирургии и стоматологии Харьковской медицинской академии последипломного образования, доктор медицинских наук, профессор;

*А. В. Павленко*, главный стоматолог Минздрава Украины, заведующий кафедрой стоматологии Национального университета здравоохранения Украины имени П. Л. Шупика (Киев), заслуженный деятель науки и техники Украины, доктор медицинских наук, профессор;

*З. Д. Чичуа*, доктор медицинских наук, профессор, руководитель Департамента челюстно-лицевой хирургии клинической больницы им. Александра Аладашвили, президент Ассоциации стоматологов и челюстно-лицевых хирургов Грузии, член совета Международной ассоциации челюстно-лицевых хирургов (IAOMS), член Европейской ассоциации челюстно-лицевых хирургов (EACMS), член совета директоров Европейского медицинского сообщества

**Тимофеев А. А.**

T41 Челюстно-лицевая хирургия и хирургическая стоматология : учебник : в 2 кн.

Кн. 2 / А. А. Тимофеев. – К. : ВСИ «Медицина», 2022. – 968 с. : ил., цв. изд.

ISBN 978-617-505-802-2 (изд. в 2 кн.)

ISBN 978-617-505-873-2 (кн. 2)

С учётом современных сведений рассмотрены заболевания височно-нижнечелюстных суставов. Изложены особенности клинического проявления заболеваний нервов, проведена дифференциальная диагностика, рассмотрены методы их лечения в зависимости от этиологического фактора и выраженности клинической симптоматики. Особое внимание уделено этиологии, патогенезу, клинической картине и лечению неопухолевых заболеваний слюнных желёз. Подробно описана клиническая картина доброкачественных и злокачественных опухолей больших и малых слюнных желёз, хирургические методы их лечения, а также послеоперационные осложнения и их профилактика. В учебнике на современном уровне и всеобъемлюще представлены главы, посвящённые опухолеподобным образованиям мягких тканей лица и шеи, а также костей лицевого отдела черепа. Рассмотрены доброкачественные и злокачественные опухоли челюстно-лицевой области и шеи, пороки развития кожи, а также предраковые заболевания слизистой оболочки полости рта, красной каймы губ и кожи лица. Уделено внимание этиологии и патогенезу, особенностям клинического течения и лечения врождённого несращения верхней губы и нёба. Описаны послеоперационные деформации, возникающие при лечении врождённого уродства лица. Изложены принципы планирования и проведения восстановительных операций на лице при дефекте и деформации, а также костно-пластических операций. Особое внимание уделено хирургическим методам дентальной имплантации. Одна из глав посвящена эстетической хирургии, в которой представлены оперативные вмешательства при возрастных изменениях кожи лица и шеи, деформации носа и ушных раковин. Подробно описана история развития челюстно-лицевой хирургии и хирургической стоматологии в Украине.

Издание проиллюстрировано таблицами, схемами, рисунками. Дополнено тестами для контроля уровня знаний.

Для студентов стоматологических факультетов медицинских заведений высшего образования Украины, врачей-интернов, врачей-стоматологов, курсантов и врачей смежных специальностей.

УДК [616.716–089+616.314–089.1] (076)

ББК 56.6я73

Охраняется «Законом Украины об авторском праве». Воспроизведение всей книги или любой её части без письменного согласия автора запрещается. Любые попытки нарушения Закона будут преследоваться в судебном порядке

ISBN 978-617-505-802-2 (изд. в 2 кн.)

ISBN 978-617-505-873-2 (кн. 2)

© А. А. Тимофеев, 2022

© ВСИ «Медицина», оформление, 2022

# ОГЛАВЛЕНИЕ

СПИСОК УСЛОВНЫХ СОКРАЩЕНИЙ .....	1003
<b>Глава 23. ЗАБОЛЕВАНИЯ ВИСОЧНО-НИЖНЕЧЕЛЮСТНОГО СУСТАВА .....</b>	<b>1005</b>
Артрит .....	1006
Артроз .....	1011
Болевая дисфункция височно-нижнечелюстного сустава .....	1014
Анкилоз .....	1021
КОНТРОЛЬНЫЕ ВОПРОСЫ .....	1028
<b>Глава 24. ЗАБОЛЕВАНИЯ И ПОВРЕЖДЕНИЯ НЕРВОВ ЧЕЛЮСТНО-ЛИЦЕВОЙ ОБЛАСТИ .....</b>	<b>1041</b>
Невралгия тройничного нерва .....	1042
Невралгия тройничного нерва преимущественно центрального генеза .....	1042
Невралгия тройничного нерва преимущественно периферического генеза .....	1044
Дифференциальная диагностика невралгии тройничного нерва .....	1045
Хирургическое лечение .....	1048
Неврит тройничного нерва .....	1055
Неврит лицевого нерва .....	1062
Прогрессирующая гемиатрофия лица .....	1067
КОНТРОЛЬНЫЕ ВОПРОСЫ .....	1070
<b>Глава 25. НЕОПУХОЛЕВЫЕ ЗАБОЛЕВАНИЯ СЛЮННЫХ ЖЕЛЁЗ .....</b>	<b>1085</b>
Острый сиаладенит .....	1086
Эпидемический паротит .....	1086
Гнойно-некротический паротит .....	1089
Лимфогенный паротит .....	1093
Контактный сиаладенит .....	1097
Сиаладенит, вызванный внедрением инородного тела в проток железы (обтурационный сиаладенит) .....	1099
Хронический сиаладенит .....	1100

Паренхиматозный паротит .....	1100
Склерозирующий субмаксиллит.....	1107
Калькулёзный сиаладенит (сиалолитиаз).....	1108
Посттравматический сиаладенит.....	1125
Сиалодохит.....	1126
Специфические сиаладениты .....	1131
Сиалоз.....	1133
Синдромы с поражением слюнных жёлёз.....	1139
Синдром Шегрена .....	1139
Болезнь Микулича.....	1143
Саркоидоз слюнных жёлёз.....	1144
Доброкачественное лимфоэпителиальное поражение.....	1145
Киста слюнной жёлёзы .....	1148
Киста малых слюнных жёлёз .....	1148
Киста подъязычной железы.....	1150
Киста околоушной железы.....	1155
Киста поднижнечелюстной железы.....	1158
Киста главного выводного протока больших слюнных жёлёз.....	1158
Наружный слюнной свищ.....	1159
КОНТРОЛЬНЫЕ ВОПРОСЫ.....	1163
<b>Глава 26. ОПУХОЛЬ СЛЮННЫХ ЖЕЛЁЗ .....</b>	<b>1189</b>
Доброкачественная опухоль.....	1190
Плеоморфная аденома .....	1190
Мономорфная аденома .....	1207
Неэпителиальная опухоль .....	1213
Злокачественные опухоли .....	1217
Злокачественная (озлокачествлённая) плеоморфная аденома .....	1217
Мукоэпидермоидная опухоль .....	1219
Аденокистозная карцинома.....	1221
Карцинома .....	1222
Ацинозноклеточная опухоль (ациноклеточная карцинома) .....	1224
Хирургическое лечение доброкачественных опухолей околоушной и поднижнечелюстной железы .....	1228
Паротидэктомия .....	1229
Экстирпация поднижнечелюстной железы .....	1234
Послеоперационные осложнения, их профилактика и лечение .....	1237

Шестибалльная шкала определения пареза мимических мышц лица по Хаусу – Бракманну (House-Brackmann, 1985) ....	1239
КОНТРОЛЬНЫЕ ВОПРОСЫ .....	1245

## **Глава 27. КИСТА ЧЕЛЮСТЕЙ ..... 1259**

Радикалярная киста .....	1260
Фолликулярная киста .....	1274
Парадентальная киста .....	1277
Эпидермоидная киста .....	1279
Неодонтогенная киста челюстей .....	1282
Лечение кист челюстей .....	1285
КОНТРОЛЬНЫЕ ВОПРОСЫ .....	1294

## **Глава 28. КИСТА МЯГКИХ ТКАНЕЙ ..... 1307**

Дермоидная (эпидермоидная) киста .....	1308
Срединная киста и свищи шеи .....	1314
Боковая киста и свищи шеи .....	1324
Киста и свищи околоушной области .....	1337
Приобретённая киста мягких тканей .....	1339
КОНТРОЛЬНЫЕ ВОПРОСЫ .....	1343

## **Глава 29. ОСТЕОГЕННЫЕ ОПУХОЛИ И ОПУХОЛЕПОДОБНЫЕ ОБРАЗОВАНИЯ ЧЕЛЮСТЕЙ ..... 1355**

Остеома .....	1356
Остеоид-остеома .....	1363
Остеобластома .....	1364
Осифицирующая фиброма (фиброостеома) .....	1374
Остеосаркома .....	1374
Хондрома, остеохондрома, хондросаркома .....	1379
Хондрома .....	1379
Остеохондрома .....	1381
Хондросаркома .....	1382
Опухолоподобные образования челюстей .....	1382
Остеодисплазия .....	1382
Остеодистрофия .....	1388
КОНТРОЛЬНЫЕ ВОПРОСЫ .....	1391

<b>Глава 30.</b>	<b>НЕОСТЕОГЕННЫЕ ОПУХОЛИ И ОПУХОЛЕПОДОБНЫЕ ОБРАЗОВАНИЯ ЧЕЛЮСТЕЙ.....</b>	<b>1403</b>
	Одонтогенные доброкачественные опухоли челюстей .....	1404
	Амелобластома (адамантинома).....	1404
	Одонтома .....	1426
	Соединительнотканые опухоли челюстей.....	1431
	Цементома.....	1431
	Фиброма.....	1433
	Фибросаркома.....	1435
	Лимфома Беркитта.....	1437
	Миксома (миксофиброма).....	1441
	Миксосаркома.....	1442
	Ретикулосаркома.....	1443
	Сосудистые опухоли челюстей .....	1443
	Гемангиома.....	1443
	Злокачественные эпителиальные опухоли челюстей .....	1446
	Рак челюсти.....	1446
	Хирургическое лечение злокачественных опухолей челюстей.....	1455
	Классификация резекций нижней челюсти (по М. В. Мухину, 1985).....	1455
	Эозинофильная гранулёма .....	1462
	<b>КОНТРОЛЬНЫЕ ВОПРОСЫ.....</b>	<b>1464</b>

<b>Глава 31.</b>	<b>ОПУХОЛИ И ОПУХОЛЕПОДОБНЫЕ ОБРАЗОВАНИЯ МЯГКИХ ТКАНЕЙ.....</b>	<b>1479</b>
	Предраковые заболевания слизистой оболочки полости рта, красной каймы губ и кожи лица.....	1480
	Классификация предопухолевых (предраковых) процессов слизистой оболочки полости рта .....	1480
	Классификация предопухолевых (предраковых) процессов красной каймы губ.....	1480
	Классификация предопухолевых (предраковых) процессов кожи .....	1480
	Классификация предраковых изменений слизистой оболочки рта и красной каймы губ (по А. Л. Машкиллейсону, 1970).....	1481
	Факторы внешней среды, вызывающие или способствующие возникновению предрака кожи, слизистой оболочки полости рта и красной каймы губ .....	1483
	Методы диагностики поражения слизистой оболочки полости рта и красной каймы губ .....	1485
	Облигатные предраковые заболевания .....	1487



Хейлит Манганотти .....	1487
Бородавчатый (узелковый) предрак красной каймы губ .....	1488
Хроническая язва слизистой оболочки полости рта .....	1489
Ограниченный предраковый гиперкератоз красной каймы губ .....	1492
Болезнь Боуэна .....	1492
Эритроплазия Кейра .....	1493
Факультативные предраковые заболевания .....	1494
Кожный рог .....	1494
Папиллома .....	1495
Кератоакантома .....	1499
Хронические трещины губ .....	1500
Лейкоплакия эрозивно-язвенная и веррукозная .....	1501
Эрозивно-язвенная форма красного плоского лишая .....	1504
Метеорологический хейлит .....	1505
Пострентгеновские изменения красной каймы губы слизистой оболочки полости рта .....	1508
Классификация гальванической патологии, проявляющейся в полости рта .....	1509
Заболевания слизистых оболочек полости рта при гальванической патологии .....	1514
Пороки развития и опухоли кожи .....	1524
Кератома себорейная .....	1526
Папилломатозный порок развития кожи .....	1527
Пиогенная гранулёма .....	1528
Невус .....	1529
Меланома .....	1533
Фиброма кожи .....	1535
Базалиома .....	1536
Доброкачественные опухоли придатков кожи .....	1538
Плоскоклеточный рак кожи, слизистой оболочки и органов полости рта .....	1540
Общие принципы клинической классификации злокачественных опухолей по системе TNM .....	1540
Опухоли и опухолеподобные образования из жировой ткани .....	1551
Липома .....	1551
Множественный (диффузный) липоматоз .....	1555
Липосаркома .....	1556
Опухоли и опухолеподобные образования из фиброзной ткани .....	1557
Фиброма, симметричная фиброма, фиброматоз дёсен .....	1557
Фибросаркома .....	1561
Эпулид .....	1563
Гиперплазия слизистой оболочки .....	1567

Опухоли из кровеносных и лимфатических сосудов.....	1568
Гемангиома.....	1569
Лимфангиома.....	1581
Ангиосаркома.....	1586
Неврогенные опухоли и опухолеподобные образования.....	1586
Невринома.....	1586
Нейрофиброма (нейрофиброматоз).....	1589
Хемодектома.....	1591
Посттравматическая неврома.....	1593
Редкие опухоли и опухолеподобные образования.....	1594
Мезенхимома.....	1594
Миобластома.....	1595
Рабдомиома.....	1597
Лейомиома.....	1598
Ринофима.....	1598
Лимфома.....	1601
КОНТРОЛЬНЫЕ ВОПРОСЫ.....	1603

### **Глава 32. ВРОЖДЁННОЕ НЕСРАЩЕНИЕ ВЕРХНЕЙ ГУБЫ И НЁБА ..... 1633**

Этиология и патогенез врождённого уродства лица.....	1634
Классификация несращения верхней губы и нёба.....	1639
Классификация врождённого несращения (расщелины) верхней губы и нёба (по Б. Н. Давыдову, Р. Д. Новосёлову, 1997).....	1639
Особенности клинической картины и функциональные нарушения при врождённом уродстве лица.....	1642
Хирургическое лечение несращений верхней губы.....	1644
Хирургическое лечение несращения нёба.....	1659
Послеоперационная деформация губы и носа, дефекты нёба.....	1667
Классификация послеоперационных деформаций губы и носа по В. А. Виссарионову (1987):.....	1672
Классификация послеоперационных дефектов и деформаций нёба (по Э. Н. Самар, 1968).....	1673
КОНТРОЛЬНЫЕ ВОПРОСЫ.....	1683

### **Глава 33. ВОССТАНОВИТЕЛЬНЫЕ ОПЕРАЦИИ НА ЛИЦЕ ..... 1687**

Принципы планирования пластической операции.....	1688
Пластика местными тканями.....	1690
Пластика лоскутом на ножке.....	1705
Пластика круглым кожным стеблем по Филатову.....	1708
Свободная пересадка тканей.....	1712

Свободная пересадка кожи.....	1712
Пересадка хряща.....	1715
Пересадка кости.....	1717
Пересадка комбинированных трансплантатов.....	1719
Контурная пластика.....	1721
КОНТРОЛЬНЫЕ ВОПРОСЫ.....	1728

#### **Глава 34. ДЕФОРМАЦИЯ ЧЕЛЮСТЕЙ ..... 1735**

Прогения.....	1737
Микрогения.....	1743
Прогнатия.....	1748
Микрогнатия.....	1750
Открытый прикус.....	1752
КОНТРОЛЬНЫЕ ВОПРОСЫ.....	1753

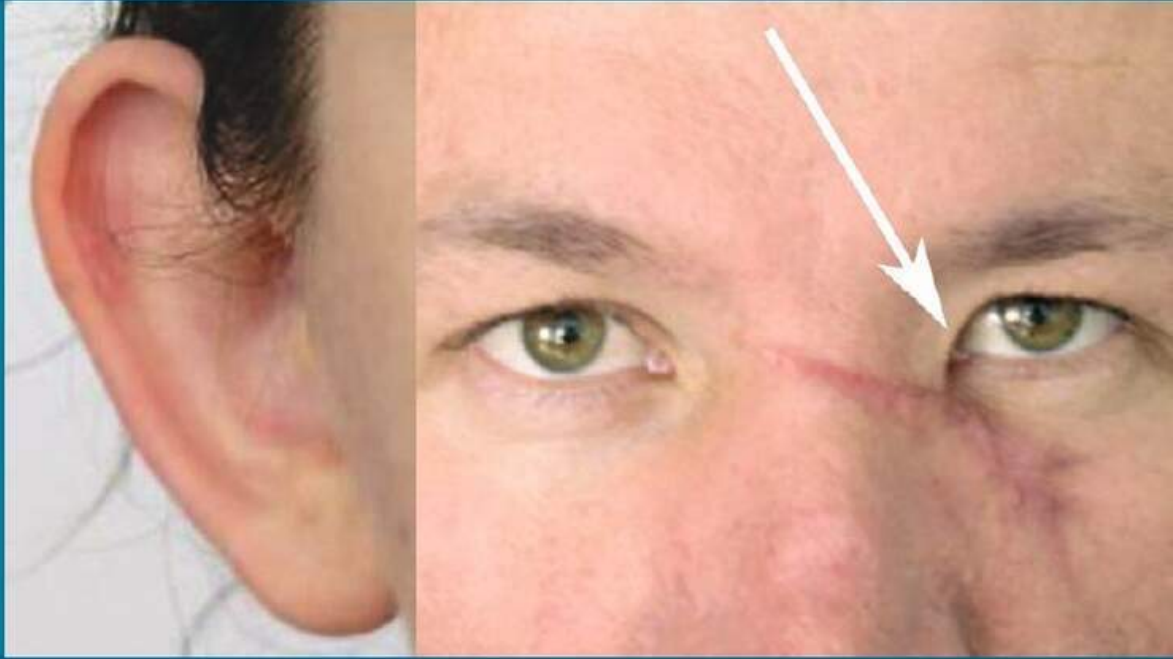#### **Глава 35. ХИРУРГИЧЕСКИЕ МЕТОДЫ ДЕНТАЛЬНОЙ ИМПЛАНТАЦИИ ..... 1755**

История развития дентальной имплантации.....	1756
Виды дентальной имплантации и используемые материалы.....	1759
Планирование дентальной имплантации, показания и противопоказания к её проведению.....	1770
Хирургический этап проведения дентальной имплантации при нормальных анатомических условиях.....	1777
Особенности проведения хирургического этапа имплантации при дефекте или деформации альвеолярного отростка челюсти.....	1789
Особенности проведения дентальной имплантации при атрофии альвеолярного отростка челюсти.....	1795
Поднятие дна верхнечелюстной пазухи.....	1801
Послеоперационный период ведения больного.....	1816
Местные осложнения, возникающие во время и после проведения хирургического этапа дентальной имплантации.....	1818
Отдалённые результаты проведения хирургического этапа дентальной имплантации.....	1824
КОНТРОЛЬНЫЕ ВОПРОСЫ.....	1830

#### **Глава 36. ЭСТЕТИЧЕСКАЯ ХИРУРГИЯ ..... 1835**

Возрастные изменения мягких тканей лица и шеи.....	1836
Деформация наружного носа.....	1845
Деформация наружного уха.....	1854
КОНТРОЛЬНЫЕ ВОПРОСЫ.....	1863

<b>Глава 37.</b>	<b>ИСТОРИЯ РАЗВИТИЯ ХИРУРГИЧЕСКОЙ СТОМАТОЛОГИИ И ЧЕЛЮСТНО-ЛИЦЕВОЙ ХИРУРГИИ В УКРАИНЕ .....</b>	<b>1867</b>
	Галерея выдающихся врачей отечественной хирургической стоматологии и челюстно-лицевой хирургии.....	1868
	Профильные кафедры в Украине .....	1889
<b>Приложение</b>	.....	<b>1921</b>
	Обработка рук хирурга.....	1922
	Операционное поле и его обработка.....	1927
	Хирургические иглы и техника выполнения основных хирургических приёмов .....	1930
	Краткая характеристика шовного материала .....	1934
	<b>ПРЕДМЕТНЫЙ УКАЗАТЕЛЬ .....</b>	<b>1941</b>
	<b>СПИСОК РЕКОМЕНДОВАННОЙ ЛИТЕРАТУРЫ .....</b>	<b>1958</b>



ГЛАВА **36**

**ЭСТЕТИЧЕСКАЯ  
ХИРУРГИЯ**

## ВОЗРАСТНЫЕ ИЗМЕНЕНИЯ МЯГКИХ ТКАНЕЙ ЛИЦА И ШЕИ

**Лицо** – это передний отдел головы человека. Условно верхняя граница проходит по линии, отделяющей волосистую часть кожи головы от кожи лба. Анатомическая *верхняя граница лицевого отдела черепа* – это линия, проводимая через глабеллу (переносицу), надбровные дуги, верхний край скуловой кости и дуги до наружного слухового прохода; *боковая граница* – по линии прикрепления ушной раковины сзади и задний край ветви нижней челюсти, а *нижняя* – угол и нижний край нижней челюсти. Рельеф лица и его профиль определяются формой наиболее выпуклых участков – лба, надбровных и скуловых дуг, носа, а также формой мягких тканей губ и щёк.

Лицо, представляя собой лишь часть головы человека, является главной характеристикой его внешности, так как лицо каждого человека обладает индивидуальностью. По лицу человека можно судить о его возрасте, состоянии здоровья, характере, наличии сопутствующих заболеваний и т. п.

В 1528 г. художник Альбрехт Дюрер в книге «О пропорциях человека» указывал, что пропорции лица не только строго индивидуальны, но и стабильны. Известно, что у новорождённого вертикальный размер головы составляет  $1/4$  часть длины тела, у ребёнка 7 лет –  $1/6$ , а у взрослого –  $1/8$  часть. В клинике принято подразделять лицо на **топографо-анатомические области**. Различают *лицевую часть лобной области головы* (надбровные области, надпереносье) и *собственно лицо*, состоящее из следующих областей: глазниц, носа, подглазничных, ротовой, щёчных, скуловых, околоушно-жевательных и подбородочной. Пропорции высоты, ширины и профиля лица изменяются с возрастом.

При старении, в связи с изменением зубочелюстного аппарата (потерей зубов, атрофией альвеолярного отростка), высота верхней и нижней челюстей уменьшается. В результате этого носогубные и подбородочно-губные складки становятся резко выраженными. Инволютивные (возрастные) изменения захватывают мягкие ткани (тонус мышц снижается, происходит частичная атрофия их из-за недостаточной нагрузки). С возрастом истончается жировая клетчатка и эластичность кожи теряется, упругость её снижается, кожа становится дряблой, складки на лице уже не расправляются и образуются морщины. В связи с тем, что тонус мышц снижен, появление морщин ещё больше усиливается. Следует отметить, что носогубные и подбородочно-губные складки нередко выражены и в сравнительно молодом (до 40 лет) возрасте. В области наружного угла глаз появляется сеть мелких морщин в форме «гусиной лапки» (их появление ускоряет привычка прищуривать глаза). С возрастом на лбу появляются или углубляются лобные складки кожи (продольные или поперечные между бровями – складки мыслителей). Черты лица заостряются, щёки обвисают, появляется избыток кожи на веках, подбородке и щеках.

Стремление к красоте присуще людям извечно и оно является одним из факторов совершенствования человека. Эстетическая хирургия способна воспрепятствовать старению.

**Эстетическая хирургия** (син.: косметическая хирургия) является разделом пластической хирургии. Целью эстетической хирургии челюстно-лицевой области является устранение обращающих на себя внимание изменений (например, возрастных) и дефектов (врождённых или приобретённых). *После проведения любой косметической операции остаётся рубец, который должен удовлетворять пациента в эстетическом отношении. Это достигается тем, что разрезы проводят по ходу естественных складок и борозд.*

**Отбор пациентов** для проведения эстетических оперативных вмешательств является очень важным этапом, так как в этот промежуток времени общения с пациентом решается вопрос о возможности выполнения операции данному человеку. Врачу приходится сталкиваться с людьми, которые, при отсутствии косметических недостатков, всё же находят у себя неэстетический вид отдельных частей лица. Они фиксируют на этом свое внимание и все неудачи в жизни (личной или профессиональной) связывают только с этим и проявляют большую настойчивость в своем желании быть прооперированными. При отсутствии показаний для проведения операции необходимо отказать такому пациенту, так как оперативное вмешательство может для него в будущем стать источником душевных переживаний и страданий.

**Показания** для проведения операции могут быть **абсолютными** (при наличии выраженных и очень заметных косметических дефектов) и **относительными** (если недостатки слабо выражены и малозаметны). *В последнем случае следует правильно оценить психическое состояние пациента с точки зрения возможности совмещения его пожеланий с тяжестью косметического дефекта. Косметическая операция должна выполняться практически здоровым людям.* В челюстно-лицевой области данные операции необходимо проводить у пациентов, достигших 17–18 лет. Исключение составляют лица с врождёнными деформациями ушных раковин (лопоухостью), которым хирургическое вмешательство можно проводить в 6–7-летнем возрасте, т. е. перед поступлением в школу.

Возрастные (*инволютивные*) изменения лица и шеи характеризуются появлением определённых клинических признаков: **морщин** (борозды кожи) и **складок** (отвисание растянутой кожи). Это является показанием для проведения оперативного вмешательства.

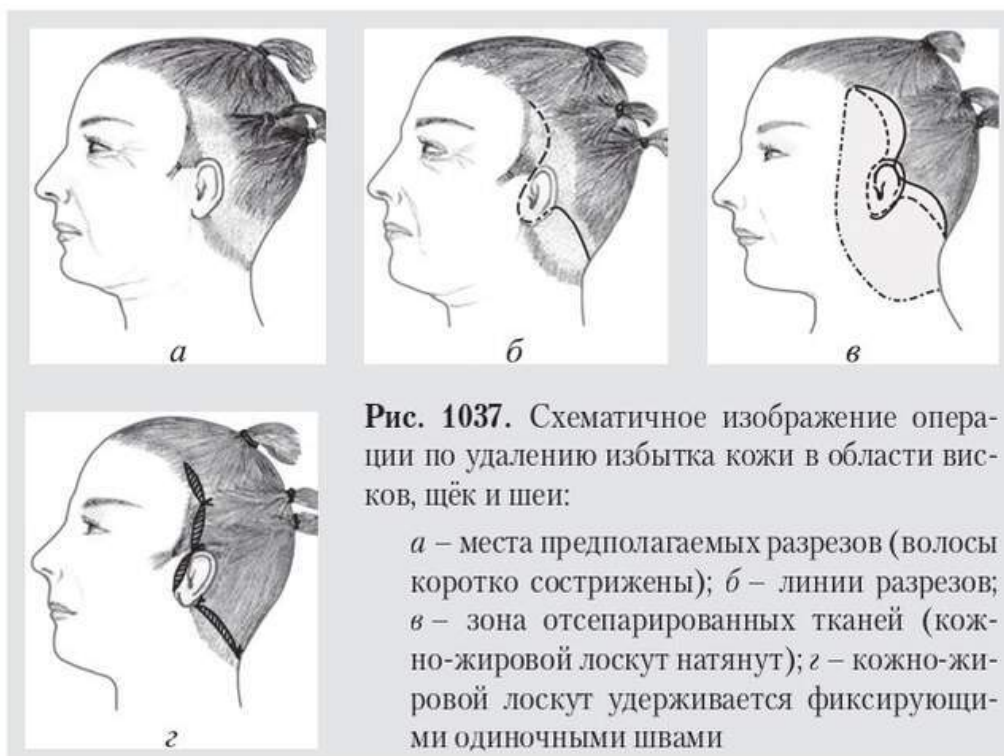По мнению А. Ф. Ахабадзе (1975), все морщины следует делить на *динамические* и *статические*. **Динамические морщины** возникают в результате постоянно повторяющегося сокращения мышц (они расположены перпендикулярно мышечным волокнам, сокращение которых вызвало их образование). **Статические морщины** появляются при атрофических процессах в коже и подкожной клетчатке (кожа сморщивается).

Как уже сказано, морщины и складки кожи появляются при старении. Образование их на лице и шее происходит за счёт воздействия физических факторов (климатических или профессиональных), а также может быть обусловлено различными другими причинами (стресс, тяжёлое соматическое заболевание, злоупотребление спиртными напитками, курение и т. д.). В неко-

торых случаях их возникновение в молодом возрасте можно связать с усиленной мимикой, резким уменьшением массы тела, лучевым поражением и др.

**Удаление (устранение) избытков кожи в области висков, щёк и шеи (круговая операция, или полный лифтинг) по методу А. А. Тимофеева** проводится при наличии морщин и складок в области наружных углов глаз, щёк, околоушной и заушной областей, отвисании тканей подбородочной области, избытках кожи на верхней и средней трети шеи. Перед операцией в местах предполагаемых разрезов волосы коротко состригают в виде полосы шириной 2–3 см (рис. 1037, *а*), а затем сбрасывают. Остальные волосы туго связывают в пряди. Оперативное вмешательство проводят под наркозом, лишь в некоторых случаях – под инфильтрационной анестезией с премедикацией (нейролептаналгезия, атаралгезия). В медицинской литературе описано много вариантов выполнения этой операции, но хирург выбирает определённый тип её проведения (рис. 1037, *б, в*).

Операцию выполняют последовательно на каждой стороне лица. Разрез кожи начинают в височной области и опускают его до верхнего края ушной раковины, а затем, плавно огибая ушную раковину (впереди козелка и вокруг уха), продолжают по заушной складке до сосцевидного отростка с поворотом на шею. Отслаивают кожно-жировой лоскут. В верхних отделах лица отслойку лоскута следует проводить более щадяще, чем в нижних (на шее кожу можно отслаивать до средней линии). Делают гемостаз. Кожу натягивают (мобилизуют) вверх и кзади так, чтобы на лице и шее все складки расправились. Избытки кожи иссекают. Кожно-жировой лоскут удерживают в заданном положении фиксирующими одиночными швами. Послеоперационную рану ушивают непрерывными или одиночными швами из нерассасывающихся нитей. Накладывают циркулярную бинтовую давящую повязку на 3–4 дня. Швы снимают на



**Рис. 1037.** Схематичное изображение операции по удалению избытка кожи в области висков, щёк и шеи:

*а* – места предполагаемых разрезов (волосы коротко сострижены); *б* – линии разрезов; *в* – зона отсепарированных тканей (кожно-жировой лоскут натянут); *г* – кожно-жировой лоскут удерживается фиксирующими одиночными швами



7–8-е сутки. Исключение составляет место впереди ушной раковины. В этом участке швы снимают на 5–6-е сутки. Метод А. А. Тимофеева предусматривает одновременное удаление избытков кожи век и проведение полного лифтинга. В последние годы для выделения и натяжения в кожно-жировой лоскут мы включаем поверхностный мышечно-апоневротический слой (фасциально-мышечный комплекс) боковой поверхности лица. По моему мнению, этот вид операции показан у пациентов с глубокими инволютивными изменениями, локализующимися не только в поверхностных, но и глубоких слоях (мышцах) лица. У лиц молодого возраста можно ограничиться натяжением кожи отдельных участков лица или шеи. Операция называется **частичной подтяжкой**, или **мини-лифтингом** (рис. 1038, 1039).

Об окончательных результатах проведённого вмешательства следует судить не ранее, чем через 1–3 мес после операции (1040–1043). Результаты операции, при правильном уходе за кожей лица, могут быть хорошими в течение 5 лет и более. Сохранение положительных результатов зависит также и от других факторов (физических, состояния здоровья, похудения и др.).

**Устранение морщин и складок кожи лба** чаще выполняют под инфузионной анестезией с премедикацией. Показанием для её проведения являются глубокие горизонтальные морщины и складки кожи на лбу, а также для коррекции опустившихся бровей.

Для устранения горизонтальных морщин и складок кожи на лбу при *невысоком лбе* (высота лба менее 1/3 высоты лица) разрез проводят в волосистой части головы (начинают его на 3 см выше верхней границы уха в височной области и направляют на противоположную сторону, заканчивая на таком же расстоянии от уха). Предварительно зону волос в месте предполагаемого разреза выстригают и выбривают. Отслаивают кожно-жировой лоскут до надбровных дуг, натягивают кверху, накладывают наводящие швы. Избытки кожи иссекают. На послеоперационную рану накладывают непрерывный (обвивной) шов.

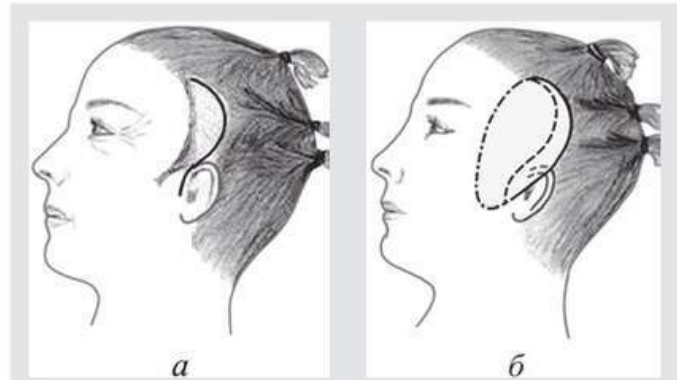


Рис. 1038. Схематичное изображение операции мини-лифтинга кожи верхней части лица (а, б – этапы операции)

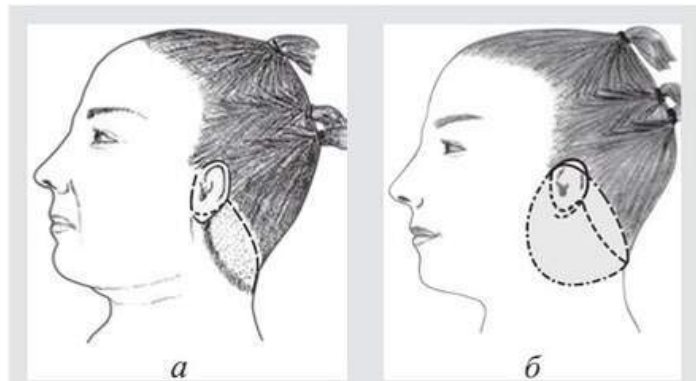


Рис. 1039. Схематичное изображение операции мини-лифтинга кожи нижней части лица и шеи (а, б – этапы операции)

**MEDLIT**  
медична література

**КУПИТИ**